Aus dem Königl. pathologischen Institut zu Breslau.

Zur

Anatomie der Placenta praevia.

Inaugural-Dissertation

zur

Erlangung der Doctorwürde

in der

Medizin, Chirurgie und Geburtshilfe

der

Medizinischen Fakultät der Kgl. Universität zu Breslau

vorgelegt und

mit Genehmigung derselben

veröffentlicht von

Wilhelm Ponfick
Arzt aus Frankfurt a/M.

ACAD. LUGD. BAT. BIBL.

Breslau 1900.

Von der medizinischen Fakultät zum Druck genehmigt auf Antrag des Referenten Herrn Geheimrat Prof. Dr. Ponfick.

Küstner, Prodekan.

Meinen lieben Eltern

in Dankbarkeit gewidmet.

Digitized by the Internet Archive
in 2026

https://archive.org/details/IA41546309_0046

(Sonderabdruck aus dem Archiv für Gynäkologie, Bd. 60, H. 1.)

Wie bekannt, hat man nicht gerade häufig Gelegenheit, die menschliche Nachgeburt bei vollendeter Schwangerschaft in situ studiren zu können. Noch viel seltener bietet sich aber die Möglichkeit, bei Vorlagerung der Placenta diese noch so vollständig in Verbindung mit dem Innern der Gebärmutter anzutreffen, dass sich einwandsfreie Schlüsse in Betreff der topographischen Beziehungen der einzelnen Theile zu einander ziehen lassen.

Da der Zufall nun aber in verhältnissmässig kurzer Zeit dem hiesigen pathologischen Institut nicht weniger als 3 Schwangere, bezw. Frischentbundene zugeführt hat, bei welchen die Verhältnisse einer Placenta praevia studirt werden konnten, so bin ich gern der Anregung meines Chefs, Herrn Geheimrath Ponfick, gefolgt, an der Hand jener 3 Präparate Lage und Beschaffenheit des in pathologischer Anheftung entwickelten Mutterkuchens zu beschreiben, namentlich sein Verhältniss zum inneren Muttermund und Halskanal eingehend zu berücksichtigen.

Angesichts der Fülle der Thatsachen, die sich allein aus den makroskopischen Befunden ergeben, habe ich mich auf die vielen Streitfragen, besonders in mikroskopischer Hinsicht einmal darum nicht näher eingelassen, weil das den Rahmen meiner Arbeit überschreiten würde; sodann aber sind Uterus und Placenta in dem Stadium der Entwickelung, in dem sie sich bei meinen 3 Präpa-

raten befinden, nämlich am Ende der Schwangerschaft, für Untersuchungen über die hier in Betracht kommenden Fragen nicht mehr mit dem gleichen Vortheil zu gebrauchen, wie in jenen Frühmonaten, wo das Studium dieser Verhältnisse nach so vielen Seiten hin zu neuer Belehrung geführt hat.

Ungeachtet solcher Selbstbeschränkung dürfte es wohl nicht unerwünscht sein, sich über den Sitz, die Grössen- und Formverhältnisse des Mutterkuchens bei Placenta praevia einmal eine recht anschauliche Vorstellung zu verschaffen. Und in der That, für die Klarlegung eben dieser topographischen Verhältnisse sind, wie ich glaube, die Beobachtungen, über welche ich berichten will, besonders zweckdienlich, zumal da sie sich in überraschender Vielseitigkeit wechselweise ergänzen. Hierbei möchte ich so vorgehen, dass ich die anatomischen Thatsachen gleichsam selbst reden lasse, indem ich mit gutem Bedacht darauf verzichte, inmitten der Menge schwieriger Fragen Stellung zu nehmen, die sich noch im Flusse allseitiger Erörterung befinden.

In dieser Absicht habe ich dem Text eine Anzahl meist schematischer Zeichnungen beigegeben, die, wie ich hoffe, wohl geeignet sind, das Verständniss der hier vorliegenden topographischen Verhältnisse zu erleichtern.

Die 3 Präparate, welche mir zur Verfügung stehen, stammen sämmtlich von Gebärenden, und zwar gehören 2 davon (P. u. M.) solchen Frauen an, die während der Nachgeburtsperiode verstorben sind, bei denen also das Kind bereits entfernt ist, das dritte dagegen (B.) stammt von einer Kreissenden, deren Uterus eben in der Eröffnungsperiode begriffen war. Letzterer ist somit noch nicht zusammengezogen, sondern bewahrt die gleiche Ausdehnung und Form, wie sie ihm durch die Schwangerschaft gegeben war.

Was den Sitz des Mutterkuchens anlangt, so handelt es sich um eine Placenta praevia totalis und um zwei Placentae praeviae laterales.

I. Geburtsgeschichte.

E. P., Kaufmannsfrau aus Frankf. a. O., 39 J., VII. para.

Anamnese: Pat. will schon als Mädchen brustkrank gewesen sein, immer gehustet und an Nachtschweissen gelitten haben. Erste Regel mit 15 Jahren, von da ab regelmässig alle 4 Wochen, jedoch stets sehr spärlich und meist nur einen Tag lang. Sie hat 6 Geburten und 2 Fehlgeburten durchgemacht. Die erste Geburt hatte sie mit 25 Jahren, die letzte vor 3 Jahren. Von den Kindern leben nur 2; durch die letzte Geburt erhielt sie ein lebendes Kind, das aber nach

wenigen Wochen starb. Die 1. Fehlgeburt erfolgte im 4., die 2. im 2. Schwangerschaftsmonat.

Die Schwangerschaften waren stets mit grossen Beschwerden verbunden, die Geburten z. Th. auch sehr schwer.

Die letzte Regel vor dieser Schwangerschaft hatte Kreissende im November vorigen Jahres. Seit Beginn derselben hat sich ihr Allgemeinbefinden sehr verschlechtert: Sie wurde sehr brustleidend, schwach und war seit 2 Monaten fast stets bettlägrig. Oft traten heftige Athembeschwerden ein, die sich gerade in den letzten Wochen so verschlimmerten und wiederholten, dass ärztlicherseits die Einleitung der künstlichen Frühgeburt schon deswegen für geboten erachtet worden war. Am 26. Mai Abends gegen 7 Uhr traten obendrein spontan Wehen auf, die sich bis Mitternacht in grossen Pausen wiederholten, aber immer schwächer wurden, um dann ganz aufzuhören.

Am 27. Mai wurde Pat. in sehr dyspnoischem Zustande in die Klinik gebracht. Schon mehrmals waren in der letzten Zeit der Schwangerschaft Blutungen aufgetreten, welche die Frau noch mehr schwächten.

Letzte Blutung fand vor 8 Tagen statt. Die Blase soll schon am 25. Mai gesprungen und Fruchtwasser abgeflossen sein.

Status am 27. Mai: Schwächliche Frau von äusserst schlechtem Allgemeinzustand, hochgradiger Blässe, starker Cyanose der Lippen und Wangen, sehr starker Athemnoth. Puls ausserordentlich lebhaft und klein (120), an den Beinen starkes Oedem.

Der Uterus steht handbreit unter dem Schwertfortsatz; links im Fundus fühlt man einen grossen harten Theil; sonst ist eine genauere Diagnose der Kindeslage wegen starker Spannung der Bauchdecken bei der angestrengten Athmung nicht möglich.

Herztöne, die sich mit Sicherheit vom mütterlichen Pulse unterscheiden liessen, werden nicht wahrgenommen.

Temperatur 39,3.

Auf dem Fundus ist deutlich tympanitischer Schall nachweisbar.

Bei der inneren Untersuchung findet man die Portio vorn an der Symphyse stehen; die vordere Muttermundlippe ist zart, die hintere sehr dick und aufgetrieben, von leicht höckeriger Oberfläche.

Cervix für 2 Finger durchgängig und noch über 2 Fingerglied lang erhalten. Ein vorliegender Theil kann nicht gefühlt werden. Der untersuchende Finger ist mit übelriechendem Meconium bedeckt.

In Anbetracht des ausserordentlich schlechten Allgemeinzustandes der Mutter wird, zumal da auf das Leben des Kindes mit Sicherheit nicht mehr gerechnet werden kann, beschlossen, die Entbindung sofort einzuleiten. Es wird daher der Hystereurynter um $4^3/_4$ Uhr Nachmittags eingeführt, wobei eine reichliche Blutung, wie sie schon vor Beginn der Operation aufgetreten war, sich wiederholte. Die Einführung des Hystereurynters erfolgte ohne Anhaken der Portio verhältnissmässig leicht; er wird mit etwa 350 ccm sterilen Wassers gefüllt und an ihm ein beständiger Zug von 700 g angebracht.

Nach der Einführung steht die Blutung. Bald nach Beendigung der Operation gab Kreissende an, Ziehen im Kreuz zu verspüren und um 5^{15} konnte die erste kräftige Uteruscontraction objectiv festgestellt werden, der 7 Minuten später eine zweite folgte.

Vor der Operation erhielt Pat. eine halbe Spritze Morphium und 1 Stunde später 1 Spritze Kampher.

Die Wehen traten im Laufe des Nachmittags nur sehr schwach und mit unregelmässigen Pausen von $^1/_2$—1 Stunde auf, seit $6^3/_4$ traten sie etwas kräftiger und alle $^1/_4$ Stunden auf.

Allgemeinbefinden nicht wesentlich verändert; Athmung etwas besser.

$12^3/_4$: Heftiges Erbrechen, wobei dünne, gelblich-braune Flüssigkeit entleert wird.

1 Uhr Nachts: Allgemeinbefinden nicht wesentlich besser; Athmung etwas ruhiger; Puls kräftig, doch von fast unveränderter Frequenz: 120. Die Wehen traten alle halben Stunden, bisweilen auch in noch längeren Pausen, auf; sehr schwach.

$1^3/_4$ Uhr wird der Hystereurynter geboren und es tritt eine recht reichliche Blutung auf.

Bei der sofort unternommenen inneren Untersuchung findet man die Scheide mit einem grossen Blutklumpen ausgefüllt, den Muttermund für die Hand durchgängig und keinen vorliegenden Theil.

Es wird zur näheren Diagnose mit der ganzen Hand eingegangen, wobei man erkennt, dass die ganze hintere Wand der Cervix in einen umfänglichen Tumor verwandelt ist. Die in den Uterus eingehende Hand trifft zunächst auf einen Arm in der linken Hälfte und bei weiterem Vorrücken ein Bein, das erfasst wird. Die Wendung gelingt rasch, ebenso die Extraction.

Eine Blutung bestand bei der Operation nicht, doch verfiel die Frau während derselben sichtlich.

Trotz mehrerer Kampherspritzen und einem Cognacklystier nahm der Verfall rasch zu. $2^1/_4$ Uhr Nachts erfolgte der Tod.

Der Uterus blieb nach der Extraction weich; die Placenta löste sich nicht und blieb im Uterus zurück. Das Kind trug Zeichen starker Maceration.

Sektionsbefund.

Mit der klinischen Diagnose: Anaemia intra partum (nach Wendung und Extraction der macerirten Frucht), Tumor cervicis (Carcinoma?) kam Tags darauf Pat. zur Obduktion (Dr. Heinsius), die Folgendes ergab: Gut genährte weibliche Leiche von mittlerer Grösse. Brustdrüsen mässig entwickelt. Warzen und Warzenhof gut abgesetzt. Beine angeschwollen. Hautfarbe ausserordentlich blass. Am Abdomen zahlreiche ältere und frischere Striae, die sich bis auf die Oberschenkel fortsetzen.

Der Touchirbefund ergab: Vulva klaffend, Scheide sehr weit. Vordere Muttermundslippe sehr weich, hängt in die Scheide hinab. Hintere Muttermundslippe erscheint von knotigen derben Massen durchsetzt.

Bauchhöhle enthält keinerlei Flüssigkeit. Darmschlingen stark gebläht, ausserordentlich blass. Uterus ballonförmig aufgetrieben. Fundus reicht bis zwei Querfinger oberhalb des Nabels. Die Wandungen sind ausserordentlich weich. Ein Theil der Flexura S ist durch vereinzelte ausserordentlich feine hakenförmig gestaltete Bänder am linken Uterusrand fixirt. Die Ovarien sind abgeplattet und in die Länge gezogen.

Milz
Nieren
Leber
Darm
} o. B., nur sehr blass.

Blase o. B.

Uterus und Vagina im Zusammenhang mit den anderen Organen des kleinen Beckens herausgenommen. Vagina wird vorn aufgeschnitten; die Schleimhaut derselben zeigt zahlreiche, 4—6 cm lange, parallel der Längsrichtung verlaufende Risse.

Uterus wird vorn in der Mittellinie geöffnet. Die Ränder des Orific. ext. sind nur wenig erhaben, unregelmässig.

Die Placenta sitzt hauptsächlich auf der hinteren Wand, greift rechts in breiterer Ausdehnung als links auf die vordere Wand über; ist auffallend gross. — Nabelschnur inserirt excentrisch nahe dem unteren Rand der Placenta (4 cm Entfernung; vom oberen Rand ist die Nabelschnur 14, vom linken 12, vom rechten 12 cm entfernt). Entfernung des unteren Placentarrandes vom wenig abgesetzten Orific. ext. beträgt $1^1/_2$—2 cm. Circa 1 cm oberhalb des unteren Randes der Placenta springt eine harte, derbe, nekrotische abgelöste Partie der Placenta vor. Hier liegen zahlreiche röthliche Blutgerinnsel. Die Placenta erscheint im allgemeinen stark höckerig, mit zahlreichen Hervorragungen und Buchten. Die Cotyledonen springen sehr stark vor und sind von gelb-bräunlicher Farbe, einzelne Cotyledonen zeigen dunkelrothe Verfärbung, andere weisse Einlagerungen, von derber Beschaffenheit. Das Placentargewebe zeigt auf dem Durchschnitt vereinzelte weisse, linsengrosse Knötchen.

Die Section des bereits vor dem Tode der Mutter durch Wendung und Extraction entfernten Kindes ergiebt Folgendes: Haut des Kindes ist macerirt, serösen Häute zeigen zahlreiche dichtstehende Ekchymosen.

Lungen atelektatisch.

Leber gross, blutreich.

Thymus sehr gross.

Nieren und Milz verfault.

Anatomische Diagnose: Placenta praevia.

Anaemia gravissima in Folge zahlreicher Blutungen vor und nach Geburt des Kindes. Retentio placentae (Nachgeburtsperiode). Oedema pulmon. utriusque.

Das Präparat der in der Nachgeburtsperiode verstorbenen Frau wurde unmittelbar nach der Obduktion der Leiche, also ohne Erhärtung, eröffnet und zwar durch einen medianen Sagittalschnitt, jedoch so, dass er nur die vordere Wand des Genitalkanales (einschliesslich der Harnblase) durchtrennte. Nachdem er über die Funduskuppe hinaus bis zu deren Uebergang auf die hintere Wand verlängert war, liess sich die Gebärmutter so vollkommen aufklappen und flächenhaft ausbreiten, dass die Innenfläche im vollsten Umfange überschaut werden konnte.

Es bietet sich nun ein ganz eigenthümliches Bild: Die ganze Innenfläche der Gebärmutter bis auf einen schmalen Streifen im Fundus ist von einer Placenta von beträchtlicher Dicke und auffallend wulstiger knolliger Oberfläche ausgekleidet. Deren Masse

nimmt nicht nur die Hinterwand und die Seitenwände des Cavum uteri vollständig ein, sondern sie erstreckt sich ringsum in der ganzen breiten Ausdehnung ihres unteren Randes in den Halskanal hinein, vom unteren Rand der Muttermundslippen durchschnittlich nur 2 cm entfernt bleibend. Mit einem Zipfel setzt sie sich sogar an der vorderen Muttermundslippe fest, überragt demnach hier das vordere Scheidengewölbe nach abwärts um nicht weniger als 1,5 cm (s. Fig 2).

Mit ihrer Hauptmasse sitzt die Placenta auf der hinteren Wand (s. Fig. 1); genau in der Mittellinie der hinteren Uteruswand und auch auf der Mitte der die beiden seitlichen Lappen verbindenden Linie sitzt die Nabelschnur; dieselbe sitzt jedoch,

Figur 1.

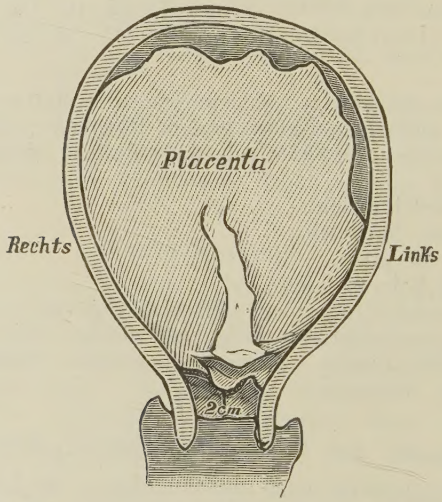

Hinterwand des Uterus, von vorn gesehen. Schematischer Frontalschnitt.

was ihre Entfernung vom oberen und unteren Rand betrifft, sehr excentrisch: 3,5 cm vom unteren, 14 cm vom oberen Rand des Mutterkuchens. Der untere Rand dieses die Nabelschnur tragenden Placentartheils ist nur 2,5 cm vom unteren Rand der Muttermundslippen entfernt.

Seitlich greift die Placenta, deren in der Mitte der hinteren Wand gemessene Höhe von 17,5 cm auch an den seitlichen Lappen annähernd gleich bleibt, auf die vordere Wand der Gebärmutterhöhlen über und lässt nur einen schmalen Raum der vorderen

Wand, gerade in der Mittellinie, frei (s. Fig. 2); so bleibt gleichsam ein Verbindungsweg übrig zwischen den erwähnten anderen beiden Stellen, welche von Placenta nicht bedeckt werden, nämlich dem freien Bezirk im Fundus und den untersten 2,5 cm der Cervix. Etwa in der Mitte der vorderen Wand ist dieser Raum am schmalsten, hier nähern sich die beiden seitlichen Lappen einander so sehr, dass sie nur einen Abstand von 3 cm zwischen sich lassen. Nur der günstigen Lage dieser freien Stelle, nämlich in der Mitte der vorderen Wand, war es zu verdanken, dass der oben erwähnte Medianschnitt gerade placentalose Gebärmutterfläche getroffen hatte: So blieb der Mutterkuchen selber vollständig unberührt.

Figur 2.

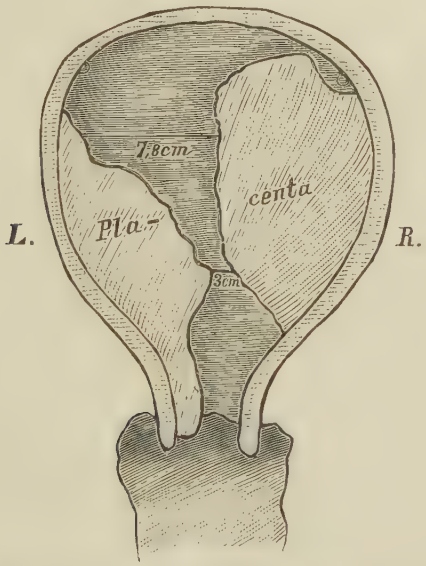

Vorderwand des Uterus, von hinten gesehen. Schematischer Frontalschnitt.

Da er die Uterushöhle in der Horizontalebene fast ganz auskleidet, so muss seine Länge (seine Längsaxe steht quer zur Längsaxe der Gebärmutter!) beinahe so viel betragen, wie der Umfang des Uterus. In der That beträgt seine grösste Länge von dem linken seitlichen Rand bis zum gegenüberliegenden rechten 28 cm.

Wenn ich zur besseren Veranschaulichung des Placentarsitzes

einen Vergleich gebrauchen darf, so umgab der Mutterkuchen in situ die kindliche Eihöhle wie ein vorn offen stehendes Schnürmieder den menschlichen Körper. Die Höhe dieses „Mieders“ beträgt im Durchschnitt 16 cm, in der rechten Hälfte des Uterus bis 17,5, in der linken stellenweise nur 14 cm erreichend; sein Umfang beträgt, wie erwähnt, 28 cm.

Die Muskulatur des von Placenta freien Fundus ist fest zusammengezogen bis zu 2,3 cm Dicke, während die mit Mutterkuchen bedeckten Wandstrecken (also der bei Weitem grösste Theil der Gebärmutterwand) sehr dünn, scheinbar garnicht zusammengezogen sind, indem sie offenbar noch im gleichen Zustande wie während der Schwangerschaft verharren. Wahrscheinlich hatte oben die mächtige Entwicklung der Placenta nur eine äusserst geringe Kontraktion der Wand zugelassen, letztere gleichsam entfaltet und aufgespannt erhalten. Allein auch unter Berücksichtigung dieses die Dehnung unterhaltenden Momentes erscheint die Wand dünner als normal, eine Thatsache, die offenbar unsere ganz besondere Beachtung verdient. Schon etwa 11 cm unterhalb der Funduskuppe nämlich beginnt die bis dahin durchschnittlich gut 2 cm messende Wand sich ziemlich plötzlich auf durchschnittlich 0,3 cm zu verschmälern und verbleibt in diesem Zustande in einer Ausdehnung von etwa 20 cm nach abwärts bis zu den Muttermundslippen. Eine etwa 2 cm lange Strecke der vorderen Wand, etwa 10 cm oberhalb der vorderen Muttermundslippe, ist besonders stark verdünnt; sie misst nicht mehr als 0,1 cm Dicke. Da die Placenta an dieser Stelle nicht dünner ist, als an den anderen Stellen, da sie vielmehr durchweg einen Dickendurchmesser von reichlich 2 cm hat, so ist sie an dieser dünnen Stelle 20 mal dicker als die Uteruswand!

Das zur mikroskopischen Untersuchung herausgeschnittene Stück der dünnsten Wandstrecke mit der darauf sitzenden Placenta hätte man bei flüchtiger Betrachtung für irgend ein Gewebe mit einer etwas verdickten Serosa darüber, z. B. für eine pneumonische Lunge nebst deren etwas verdicktem pleuritischen Ueberzuge halten können; so dünn war die Wand und von so bindegewebig-sehnigem Aussehen ihre Muskulatur.

Der mikroskopische Befund war nun kein den Erwartungen entsprechender: Es fanden sich keinerlei Veränderungen des Gewebes, weder eine durchgehende Vermehrung des Bindegewebes auf Kosten der Muskulatur oder Ersatz der letzteren durch Binde-

gewebe, noch umschriebene Schwielen, die ihren Ursprung etwa bei früheren Geburten erfolgten kleinen Einrissen in die Muskelschicht zu verdanken hätten. Allenthalben sieht man meist quergetroffene Muskelbündel mit ihren wohlerhaltenen und gut gefärbten Kernen. Es handelt sich also rein um eine stark ausgezogene und überdehnte und dadurch atrophisch erscheinende Muskulatur.

Die Placenta, die ja sonst die mannigfachsten Veränderungen zeigt, ist an dieser Stelle von normaler Struktur.

Starke Verdickung der Gefässe, wie sie sich hier findet, ist bei dem hypertrophischen Zustand des ganzen Organs nichts Auffallendes. Ein gewisser Grad von Wandverdickung, beruhend auf Zunahme der Gefässmuscularis, wäre bei einer 39jährigen VII para auch nichts gerade Ueberraschendes.

Ausser dem Ungewöhnlichen von Grösse, Form und Lage des Mutterkuchens verdienen noch folgende interessante Befunde der Erwähnung: Die Placenta ist abnorm fest mit der Uterusinnenfläche verwachsen und zwar nicht, wie häufiger, nur an einzelnen Stellen, sondern in ihrer ganzen Ausdehnung bis herunter an ihre Verwachsungsstelle mit der Muttermundslippe, sodass sie sich selbst bei Anwendung grösserer Gewalt nicht lösen lässt. Auch verschmächtigt und verdünnt sie sich nicht an den Rändern, sondern behält ihre Dicke und Mächtigkeit gleichmässig bei. Ferner haben die Cotyledonen ein ungewöhnliches Aussehen: Theils springen sie als kastaniengrosse Knollen, theils als umfänglichere fast nierengrosse geschwulstartige Erhebungen ins Innere vor, theils stellen sie wellig unebene, wurmartige Bildungen dar, scharf gezeichneten Hirnwindungen vergleichbar. Die einzelnen Cotyledonen sind durch tiefe Furchen getrennt und bei genauerem Zusehen entdeckt man, dass letztere meist bis direct auf die Uteruswand hinabreichen, dass also die einzelnen Cotyledonen förmlich isolirt aufsitzen. Unter dem sie allenthalben bedeckenden Amnion sieht man bis 0,5 cm dicke Gefässe.

Ferner findet man auf verschiedenen Cotyledonen graugelbe oder gelbbräunliche Stellen von auffallend derber Beschaffenheit. Während sie zuweilen einen beträchtlichen Theil des Dickendurchmessers einnahmen (1 cm), bilden sie andere Male nur umschriebene, flache, aber nicht weniger derbe Einsprengungen. Besonders ausgedehnt sind dieselben am unteren Placentarrand oberhalb der hinteren Muttermundslippe zu finden, wo sie gelbe, trockene, z. Th. zerbröckelte und zerfetzte nekrotische Massen bilden.

In Bezug auf diese Herde ergiebt die mikroskopische Untersuchung 2 vollkommen verschiedene Befunde: Jene flachen, oberflächlichen, umschriebenen Bezirke, die makroskopisch nach Farbe und Konsistenz den anderen gleichwerthig erscheinen, erweisen sich unter dem Mikroskop als einfache Verdickungen der Decidua; das Placentargewebe darunter ist vollständig normal. Anders die mehr ausgedehnten, in die Tiefe gehenden Herde, insonderheit die am unteren Placentarrand; hier findet sich ein fast vollständig nekrotisches Gewebe, das sich ganz schwach färbt, so dass seine Kerne in grosser Zahl ungefärbt und unsichtbar sind; man sieht noch gerade die Konturen der Chorionzotten. Das Chorionepithel ist vollständig verloren gegangen, die einzelnen Zotten nahe an einander gerückt und verkleinert. An Stelle des Epithels, also die Chorionzotten nach aussen begrenzend, findet man einen scharf gezeichneten scharlachrothen Saum[1]); das Innere der Zotten ist nur schwach roth gefärbt und besteht aus Gewebstrümmern, meist zerfallenen Kernen. Im Gewebe hie und da thrombosirte Gefässe. Die Decidua erweist sich an diesen Placentarstellen nicht verdickt.

Bei diesen makro- und mikroskopischen Befunden am unteren Placentarrand ist es nicht zu verwundern, dass intra vitam bei Betastung der bröckligen, harten, fetzigen Massen an der hinteren Muttermundslippe und hinteren Cervixwand an einen Tumor der hinteren Cervixwand gedacht wurde.

Das Präparat bietet also eine Menge interessanter Erscheinungen. Ein mal ist die Uteruswand in den unteren $^2/_3$ von ganz ausserordentlicher Dünnheit und, obwohl das Kind entfernt ist, garnicht zusammengezogen. Diese $^2/_3$ entsprechen, wie erwähnt, genau demjenigen Bereich der Gebärmutter, wo das Gewebe der Placenta deren Innenfläche anhaftet, während umgekehrt die placentafreien Wandstrecken, also besonders der Fundus, normal fest contrahirt sind.

Die Placenta selbst zeigt die mannigfaltigsten Eigenthümlichkeiten und Veränderungen. Erstens einmal die Grösse und Massigkeit. Gleichsam als sei im Corpus nicht genug Platz für sie findet man sie mit ihrem ganzen breiten unteren Rand im Halskanal und in diesem bis dicht an das Orific. extern. reichend. Sie füllt die ganze Uterusinnenfläche aus mit Ausnahme des Fun-

---

1) Nach Ernst entsteht bei der van Gieson-Färbung „scharlachroth“ in hyalinem Gewebe. Es wird sich hier wohl um hyaline Entartung des Chorionepithels handeln.

dus, wo ja nach v. Winckel u. A. die Placenta niemals sitzen soll. Dann die Form! Bei einer normalen Breite von etwa 17 cm hat sie eine Länge von 28 cm und braucht fast die Grösse des ganzen Umfangs der Gebärmutter zu ihrer Projektion auf die Uterusinnenfläche.

Die ungemein festen Verwachsungen überall mit der Uteruswand sind insofern von grosser praktischer Wichtigkeit, als sie im Hinblick auf die Lösung des Mutterkuchens eine sehr unangenehme klinische Complikation bedeuten.

Von welch' hohem praktischen Interesse die nekrotischen Stellen am unteren Placentarrande sind, geht aus der Verwechslung derselben mit Carcinom hervor, woran in diesem Falle gedacht worden war. Gewiss sind diese Veränderungen der Placenta an sich nichts Seltenes. Trifft man sie jedoch in Verbindung mit deren tieferem Sitz, so kann es kaum fehlen, dass sie zu schweren diagnostischen Irrthümern Veranlassung geben. Die mikroskopische Untersuchung eines mit dem Finger losgekratzten Gewebsfetzens wird ja in den meisten Fällen im Augenblick die Diagnose sichern, aber bei welchem Geburtshelfer steht neben dem Bett der Kreissenden ein Mikroskop? Er muss sich ganz auf seinen Tastsinn, ev. noch Gesichts- und Geruchssinn verlassen und die können in solchen Fällen im Stiche lassen.

Von ganz besonderem Interesse aber ist an diesem Präparate der unzweifelhaft cervicale Sitz der Placenta:

Nicht etwa nur an einer Seite reicht ein Zipfel Placentargewebe tiefer herab, nein, die ganze Cervixhöhle ist ausgekleidet mit jenen oben geschilderten wulstigen Massen ganz in derselben gürtelartigen Weise, wie das im Corpus der Fall ist. Der unterste Zipfel reicht noch ein Stück tiefer als der untere Rand der übrigen Placenta, nämlich bis auf die vordere Muttermundslippe, 1,5 cm über das Scheidengewölbe hinab, sehr ähnlich dem Fall von v. Weiss (s. u.).

II. Geburtsgeschichte

der 39jährigen Frau M.

Am 6. 6. 98, um 5 Uhr Nachmittags, wird Pat. in stark ausgeblutetem Zustande und ohne Tamponade der Scheide mit fliegendem, fadenförmigem Puls ins Allerheiligen-Hospital auf die Abtheilung des Herrn Primärarztes Dr. Asch gebracht. Wegen des trostlosen Zustandes der Pat. konnte keine Anamnese aufgenommen werden. Die mitkommende Hebamme erklärt, Pat. habe 3 Tage zuvor eine stärkere Blutung gehabt.

Da sich heute von Neuem eine sehr heftige Blutung einstellte, wurde sie von dem zugezogenen Frauenarzt ins Spital gewiesen.

Die äussere Untersuchung ergiebt eine hochschwangere Frau, Kopf im Fundus ballotirend, kleine Theile rechts, Rücken links, kleines Becken leer. Da Pat. nicht blutet, wird ihr Wein gereicht und eine subcutane Infusion gemacht.

Die innere Untersuchung ergiebt Placenta praevia centralis, Muttermund thalergross.

Da es etwa $^1/_4$ Stunde nach der Untersuchung abermals zu bluten beginnt, wird sofort mit der linken Hand eingegangen und nachdem Placenta und Eihäute durchbrochen, der linke Fuss gefasst und hervorgezogen. Der hierbei erfolgende Blutverlust ist auffallend gering, augenscheinlich darum, weil der Fuss direct die soeben gemachte Oeffnung fest zusammendrückt. Trotz des Bemühens, die Circulation der vorher bereits kurzathmigen Pat. einerseits durch Hochstellen des Fussendes des Bettes zu erleichtern, andererseits durch 10 -15 Kamphereinspritzungen sowie die Infusion von etwa 1 Liter Kochsalzlösung neu anzuregen, hebt sich der Puls nicht. Vielmehr geht Pat. unter rasch zunehmender Schwäche um 6 Uhr Nachmittags zu Grunde. Pat. wird sofort auf den Operationstisch gelegt behufs Vornahme des Kaiserschnittes. Querer Fundalschnitt, Entwickelung des frischtodten Kindes gelingt leicht. Schluss des Uterus und der Bauchwunde.

Die Tags darauf von Herrn Dr. Stolper ausgeführte Sektion liefert folgenden Befund:

Mittelgrosse, ziemlich fettreiche weibliche Leiche mit überaus stark entwickelten, stark pigmentirten Brüsten, welche auf Druck Colostrum entleeren. Im Gesicht zahlreiche Leberflecken. Am Bauch ein frisch vernähter Schnitt in der Linea alba.

Hals- und Brustorgane bis auf ältere Verwachsungen der rechten Lunge normal.

Bauchsitus: Zwerchfellstand beiderseits 4. Intercostalraum. Magen stark gebläht; Leber nach oben gedrängt, nur Flexura hepatica sichtbar. Dünndarmschlingen im linken Hypogastrium sichtbar.

Der ganze untere Theil der Bauchhöhle bis ca. 18 cm über der Symphyse ist von dem stark gedehnten Uterus ausgefüllt, dessen grösste Breite 16 cm beträgt. Im obersten Viertel zeigt der Uterus eine ganz frische Quernaht.

Nachdem sämmtliche Beckenorgane der in der Nachgeburtsperiode verstorbenen Frau in Kayserling'scher Flüssigkeit gehärtet waren, wird der Uterus zunächst durch 2 Horizontalschnitte in 3 scheibenartige Theile zerlegt.

Der obere der 2 Horizontalschnitte entspricht einer 2 cm unterhalb des Tubenabgangs liegenden Ebene, der zweite einer noch 6 cm tieferen. Um auch das Verhältniss der Placenta zum inneren Muttermund klarzustellen, wird das übrig bleibende untere Drittel der Gebärmutter noch durch einen medianen Querschnitt gespalten. Mit Hilfe des so gewonnenen Einblickes erhält man folgenden Befund:

Der Uterus ist fest zusammengezogen, die hintere Wand abgeplattet, so dass die Gebärmutter die Form eines Brotleibes hat. Sie ist 23 cm lang, 16 breit und hat einen Umfang von 42 cm, ihre Wand eine Dicke von durchschnittlich 2 cm.

Die Uterushöhle ist 17,4 cm lang, 13 cm breit.

Figur 3.

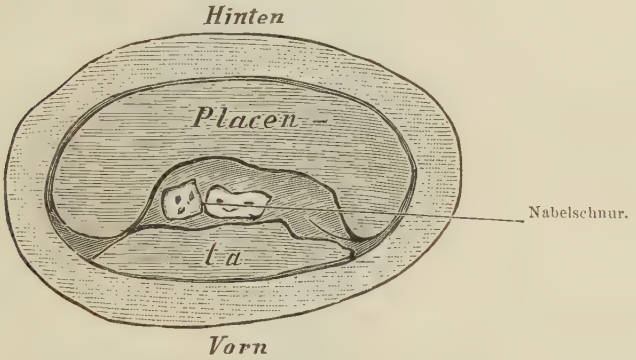

Horizontalschnitt durch die Mitte des Uterus.

An der vorderen Fundusoberfläche bemerkt man eine querverlaufende durch Seidenknopfnähte verschlossene Wundlinie von etwa 11 cm Länge. Sie rührt von dem unmittelbar nach dem Tode vorgenommenen Kaiserschnitte her.

Vom Halstheil ist nur noch das untere Drittel erhalten, die beiden oberen sind bereits zum Cavum uteri geschlagen; der noch erhaltene Theil + Muttermundslippe ist 3 cm lang; seine Dicke beträgt 2 cm.

Auf sämmtlichen 4 Horizontalschnitten fällt es auf, dass der Mutterkuchen keine zusammenhängende Einheit bildet, sondern sich in 2 von einander getrennten Stücken darbietet und zwar sitzen diese jedesmal an der vorderen und hinteren Wand unmittelbar einander gegenüber (s. Fig. 3). Im Gegensatz zu der gurt- oder miederartigen, die ganze Peripherie der Uterusinnenfläche umfassenden Anordnung, durch welche sich die Placenta im vorigen Präparat auszeichnete, hat sie hier die Gestalt eines senkrecht verlaufenden (doppelten) Längsbandes. Indem dieses „Band“ bis an die Seitenkanten reicht, bedeckt es die vordere und hintere Wand in ihrem Breitendurchmesser vollständig. Die Placenta misst an der breitesten Stelle nur 12,5 cm. Da der Mutterkuchen mit seinem der

hinteren Wand anliegenden Lappen beinahe bis an den Fundus stösst und auch vorn nur etwa 4 cm von der Funduskuppe entfernt bleibt, da er andererseits vorn wie hinten bis zum Orif. int. herabsteigt,

Figur 4.

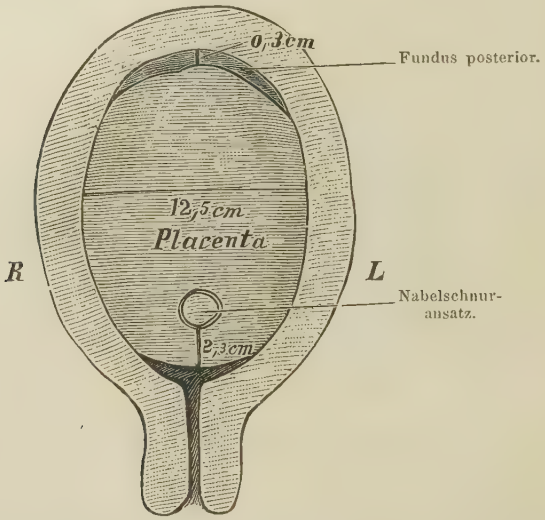

Hinterwand des Uterus mit dem breiteren Theil der Placenta (schematischer Frontalschnitt).

so ist er mit Ausnahme jener kurzen Strecke von 4 cm im Fundus — in der ganzen Länge der vorderen wie hinteren Wand anzutreffen (s. Fig. 4 u. 5). Bedenkt man nun, dass die Uterushöhle eine Länge von 17,5 cm hat, so ist es einleuchtend, dass die Placenta im vorliegenden Falle eine aussergewöhnliche Länge besitzen muss. In der That beläuft sie sich auf nicht weniger als 32 cm, dagegen beträgt die Breite des der vorderen Wand anhaftenden Abschnittes nur 6—8 cm, während die grösste Querausdehnung des der Hinterwand anliegenden Lappens sich auf 12,5 cm beläuft (s. Fig. 6).

Es kommt dadurch eine ganz eigenthümliche Form der Placenta zu stande; nicht minder ungewöhnlich ist ihr Sitz, die Art, wie die beiden Enden des Bandes unter Vermeidung der seitlichen Wände zum Fundus oder in dessen unmittelbare Nähe emporziehen, während das Centrum mit der Nabelschnur dabei über den inneren Muttermund zu liegen kommt.

Auch hier handelt es sich also um ein gurtähnlich geformtes Organ, jedoch mit dem wesentlichen Unterschiede, dass dessen Längsaxe diesmal mit der des Uterus und des Gesammtkörpers

Figur 5.

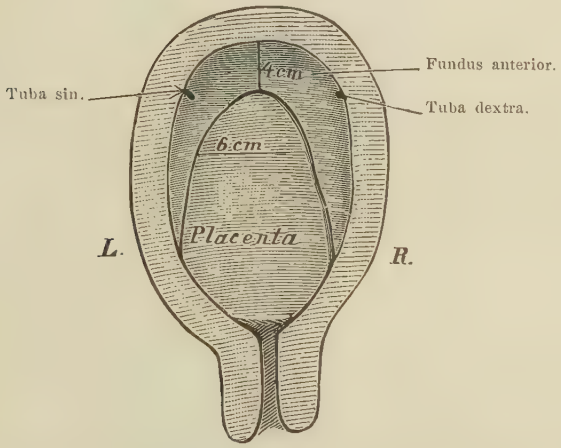

Vorderwand des Uterus mit dem schmäleren Theil der Placenta (schematischer Frontalschnitt).

zusammenfällt, nicht, wie im 1. Präparat, senkrecht darauf gerichtet ist.

Versuchen wir uns die Gestalt und Lage der vorliegenden Placenta anschaulicher zu machen, so läge es am nächsten, sie mit einer an beiden Enden aufgehängten Ochsenzunge zu vergleichen und zwar läge deren schmälere, der Zungenspitze entsprechende Seite der vorderen Uteruswand auf, während die breitere, der Hinterwand aufsitzende Stelle dem Zungengrunde entspräche (s. Fig. 7).

Der Uterus ist so weit contrahirt, dass zwischen der vorderen und hinteren Placentarhälfte keine Lichtung übrig bleibt, ohne dass andererseits der Mutterkuchen zusammengepresst oder in seiner Form und Ausdehnung beeinträchtigt wäre. Nur ein kleiner Spaltraum ist noch übrig geblieben: Hier liegt die dicke, etwas kantig plattgepresste Nabelschnur, der Schnitt hat sie 2 mal getroffen, 1 mal wie sie nach aufwärts und 1 mal wie sie nach abwärts verläuft.

Figur 6.

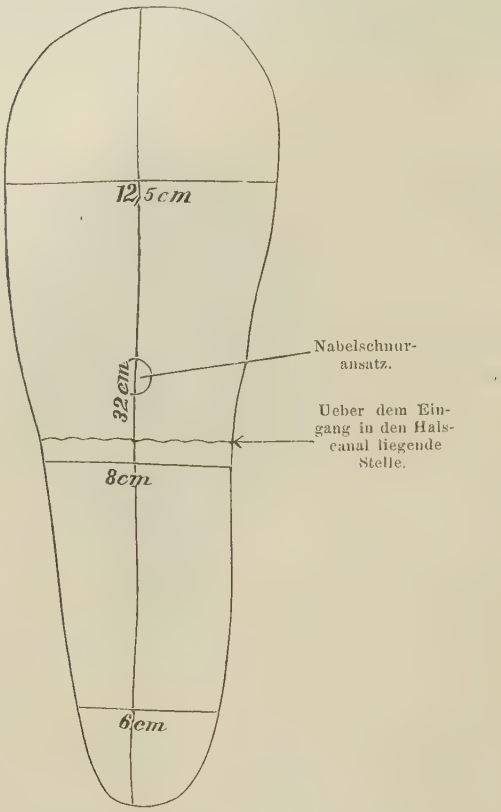

Form der Placenta.

Völlig placentafreie Stellen finden sich an dieser Gebärmutter nur an der Vorderseite des Fundus von 1 cm unterhalb des queren Fundalschnitts bis zur Kuppe hinauf, im Ganzen etwa 4 cm, ferner in dem noch unentfalteten Bezirke des Halstheils. Schliesslich bleibt noch auf den Seitenkanten je ein schmaler, 1—2 cm breiter Saum frei vom Fundus herab zum Orif. int. So kommt es, dass auch beide Tubenmündungen von Placenta unbedeckt sind (s. Fig. 5). Der Saum wird allmälig nach unten zu immer schmäler, sodass sich die beiderseitigen Placentarränder fest berühren. Das liegt aber nur daran, dass die Cotyledonen auf beiden Seiten überhängen; die Verwachsungsstellen mit der Uteruswand sind durch eine, wenn auch nur wenige mm breite Zone placentafreier Uterusschleimhaut von einander getrennt.

Figur 7.

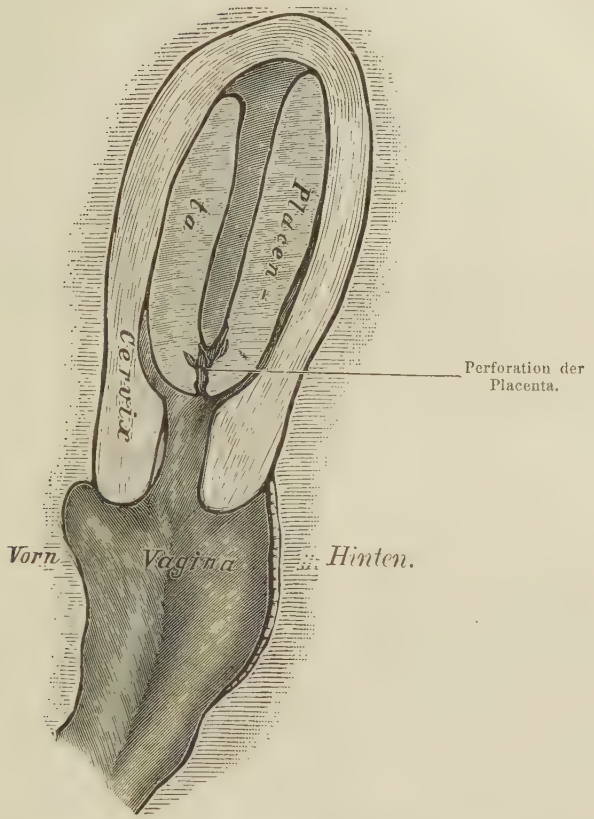

Topographisches Bild des ganzen Präparates (medianer Sagittalschnitt).

Die Placenta ist keineswegs in ihrer ganzen Ausdehnung gleichmässig fest mit der Uteruswand verwachsen, wie das im ersten Präparat der Fall war, sondern die einzelnen Placentatheile zeigen in Bezug auf diesen Punkt bemerkenswerthe Verschiedenheiten, indem bestimmte Theile fast unlösbar fest verwachsen, andere dagegen leicht von der Wand abzuschälen sind, bezw. beim Aufschneiden des Präparates schon losgelöst angetroffen werden.

Feste Verwachsungen bestehen an den beiden im, bezw. in der Nähe des Fundus sitzenden Zipfeln (Zungenspitze und -wurzel der „aufgehängten Ochsenzunge“) in einer Ausdehnung nach abwärts von etwa 10 cm, vorn etwas mehr wie hinten. Die Entfernung des fest aufsitzenden unteren Randes dieser Strecke vom Eingang in den noch erhaltenen Cervixtheil beträgt vorn noch

4,5 cm. An der Stelle, wo der losgelöste Theil der Placenta beginnt, findet sich eine deutlich wahrnehmbare, ziemlich plötzlich auftretende Verdünnung der Wand, die sich noch schärfer wie von dem oberen Theil von der Wand der noch erhaltenen Cervix absetzt (in Fig. 7 nur an der vorderen Uteruswand deutlich zu sehen). Diese verschmächtigte Strecke umschliesst also als unterster Theil des Cavum uteri die unterste über das Orific. int. des Halskanales verlaufenden Partie des Mutterkuchens.

Der ganze übrige, also etwa 12 cm lange Abschnitt der Placenta steht nur in losem Zusammenhang mit der Gebärmutterwand. Verfolgen wir ihn von der oben besprochenen Stelle an der vorderen Wand, so sehen wir ihn erst quer über den Halskanal hinüber verlaufen nach der hinteren Wand und sodann an dieser hinanklimmen. Etwas oberhalb der Mitte der hinteren Wand kommen wir dann, 7,4 cm vom noch erhaltenen Halstheil entfernt, zur schon erwähnten festen Verwachsung mit der hinteren Wand, die bis in die Funduskuppe hinauf fortbesteht.

Bei diesem Präparat interessirt uns lediglich die Placenta, zuerst einmal die sofort auffallende Form. Hyrtl (Lehrbuch der Anatomie) beschreibt die Placenta als einen leicht ovalen Körper von einem Durchmesser von 5—8 Zoll (14—21 cm). Er lässt also einen Spielraum von 7 cm. Wir haben in unserem Mutterkuchen einen solchen Spielraum von 26 cm (!) bei einer Länge von 32 und einer geringsten Breite von 6 cm. Unsere Placenta ist also doppelt so lang und halb so breit als sie eigentlich sein sollte.

Die Länge wird sogar in viva noch um ein Erhebliches beträchtlicher gewesen sein, ehe durch die Gebärmutterzusammenziehung eine Verkleinerung der Wandoberfläche, sowie durch die Einlegung in Härtungsflüssigkeit (Kayserling) eine weitere Schrumpfung erfolgt war.

Am Verhältniss zur Breite (26 cm Differenz) würde allerdings dadurch nicht viel geändert, da natürlich auch diese während der Schwangerschaft entsprechend vergrössert war.

Zur Erklärung dieser merkwürdigen Formverhältnisse dürften vielleicht die oben geschilderten so auffallend localisirten Verwachsungsstellen der Placenta mit der Uteruswand dienen. Die beiden sich gegenüberliegenden Zipfel oben in der Nähe des Fundus zeigen sich je in einer Ausdehnung von kaum 10 cm nach abwärts fest verwachsen, die ganze übrige den Mittelpunkt darstellende

Strecke der Placenta ist leicht zu lösen, so leicht, wie sich nur eine Reflexaplacenta von der Wand loslösen lässt.

Sollten allein die Stellen im Fundus Serotinabildungen sein, während der ganze übrige Theil der Mutterkuchens pathologischer Weise im Bereich der Reflexa sich ausgebildet hätte? Aber jene fest verwachsenen Strecken im Fundus bilden ja kein zusammenhängendes Ganze, sondern sind weit von einander getrennt und nur durch jene als „Reflexaplacenta" gedeuteten Bezirke mit einander verbunden.

Da nun aber die Annahme einer doppelten Serotinaanlage kaum in Erörterung gezogen werden kann und mir sonst keine Erklärung möglich erscheint, so möchte ich die Frage vorerst offen lassen und nur auf die Beschreibung sowie die Zeichnungen verweisen.

Das Präparat ist ferner interessant, da es uns eine Placenta praevia centralis zeigt, wie sie typischer nicht gedacht werden kann.

In den meisten Fällen von Placenta praev. centr. überdeckt nur eine Randpartie der Placenta den inneren Muttermund vollständig und nicht deren Centrum (weshalb auch die Bezeichnung „totalis" besser ist, als die zu falschen Vorstellungen führende „centralis"). In unserem Fall liegt aber thatsächlich der Mittelpunkt des Organs sammt der central inserirten Nabelschnur über dem Orif. int. Trotzdem liegt der bei weitem grösste Theil der Placenta in der oberen Hälfte des Uteruskörpers, an der hinteren Wand sogar im Fundus. Dies Verhalten ist nur durch die oben erwähnte abnorme Form und Grösse zu erklären.

Da die Placenta in der Höhe über dem Muttermund nur etwa 8 cm breit ist, so hätte man in diesem Fall bei einer Erweiterung des Muttermundes auf einen Durchmesser von 8 cm (also bei vollständiger Erweiterung) beide seitlichen Ränder der Placenta zu fühlen bekommen und sich dann wohl kaum eine Vorstellung machen können von der Lage und Grösse des Mutterkuchens.

Während die beiden ersten Präparate von Gebärenden stammten, die unmittelbar nach der Entbindung in der Nachgeburtsperiode gestorben und zur Section gekommen waren, handelt es sich in diesem Falle um einen hochschwangeren Uterus. Derselbe stammt von Frau B., einer 31jährigen Kutschersfrau, die bereits in der Eröffnungsperiode an dem Blutverluste verstarb, welcher in Folge der in der hiesigen Universitäts-Frauenklinik erkannten Placenta praevia entstanden war.

III. Geburtsgeschichte

der 31jähr. Kutschersfrau B.

Patientin, im 9. Monat schwanger, blutet seit 12 Tagen und ist draussen mit Tamponade der Scheide behandelt worden. Da trotzdem die Blutung nicht steht, findet am 15. Januar 1899 Nachmittags 3 Uhr die Ueberführung in die Kgl. Universitäts-Frauenklinik statt.

Wegen des elenden Zustandes der Pat. konnte keine Anamnese aufgenommen werden. Kurz nach der Aufnahme neue Blutung, das Blut schiesst in kleinfingerdickem Strahl aus der Scheide hervor.

Aeussere Untersuchung: Ziemlich anämische Frau von mittlerer Grösse und sehr mässigem Ernährungszustande, mässiger Muskulatur. Puls wenig stark, 60. Temp. 37,9. Lage des Kindes: Uterus erscheint im Ganzen etwas nach rechts verlagert; Rücken rechts, kleine Theile links deutlich fühlbar. Kopf beweglich über dem Beckeneingang. Herztöne deutlich hörbar rechts von der Mittellinie in der Mitte zwischen Nabel und Symphyse. Die Darmschlingen oberhalb und zu beiden Seiten des Uterus sind stark gebläht.

Innere Untersuchung 3 Uhr 50 Min.: Nach Entfernung eines tief in der Scheide gelegenen Jodoformgazetampons fühlen die tastenden Finger einen bis auf 5 Markstückgrösse erweiterten Muttermund, dessen Lumen vollkommen mit Placentargewebe ausgefüllt ist, bis auf eine kleine Stelle am vorderen Rand des äusseren Muttermundes, von welchem die Placenta losgelöst ist und in Fetzen in die Scheide hinabhängt.

4 Uhr 10 Min.: Hystereuryse: Um die Verletzung der Placentazotten nach Möglichkeit zu vermeiden, wird an der Stelle, an welcher die Placenta vom Muttermund losgelöst ist, die Blase mit einer langen Kornzange gesprengt und der Hystereurynter in die Eihöhle eingeführt, was rasch und ohne Schwierigkeit gelingt. Derselbe wird mit 680 cm Wasser gefüllt und mit 790, später 750 g belastet. Nach 10 Minuten (4 Uhr 20 Min.) tritt die erste, wenn auch schwache Wehe ein.

Die kindlichen Herztöne sind gut. Das Allgemeinbefinden der Mutter scheint nach Ausführung der Hystereuryse und endgültiger Blutstillung etwas gebessert. Die Frau erhält alle 5 Minuten Wasser mit Wein zu trinken.

4 Uhr 28 Min. 2. schwache Wehe.

4 Uhr 32 Min. 3. schwache Wehe.

Seit der Hystereuryse steht die Blutung vollständig; nur fliesst bei jeder Wehe etwas blutig gefärbtes Fruchtwasser ab. Zahlreiche Flatus gehen ab.

Aeussere Untersuchung 4 Uhr 40 Min.: Hystereurynter oberhalb der Schoossfuge zu percutiren (bis 4 Querfinger oberhalb derselben). Kopf nach links abgewichen, vom Hystereurynter verdrängt und steht in der Höhe der linken Darmbeinschaufel links vom Nabel etwa 2 Querfinger unter demselben. Steiss rechts von der Linea alba etwa handbreit unter dem Rippenbogen.

5 Uhr 20 Min. tritt eine kräftigere Wehe auf und das Allgemeinbefinden wird schlechter. Puls klein, 120. Auch die Herztöne des Kindes werden dumpfer. Sofortige Kochsalzinfusion von 300 ccm und eine Kampherspritze. Autotransfusion; Kopf tief gelagert, da ausserordentliche Blässe der Lippen und Bindehäute und wiederholtes Erbrechen eintrat. Puls 120, in seiner Stärke sehr wechselnd.

6 Uhr 25 Min. nochmals 300 ccm und eine Spritze Kampher. Herztöne des Kindes kaum zu hören. Pat. klagt über Ohrensausen. Puls manchmal aussetzend.

6 Uhr 50 Min.: Innere Untersuchung: Die Erweiterung des Muttermundes ist nicht fortgeschritten; ein sehr beträchtlicher Theil der Placenta liegt zwischen dem Hystereurynter und der Uteruswand. Muttermund hat etwa 4—5 cm Durchmesser. Herztöne des Kindes kaum noch zu hören. — Puls der Mutter klein, 120. Allgemeinbefinden verschlechtert. Extremitäten ganz kalt.

7 Uhr 30 Min. 150 ccm Kochsalzlösung, 1 Spritze Kampher; Gebärmutter krampfhaft contrahirt.

7 Uhr 35 Min. noch einmal 150 ccm und 1 Spritze.

Pat. ruft aus, sie könne nichts mehr sehen.

8 Uhr Exitus letalis. Herztöne des Kindes nirgends mehr zu hören, daher wird vom Kaiserschnitt Abstand genommen.

Die Tags darauf von Herrn Dr. Borrmann vorgenommene Section ergab:

Mittelgrosse weibliche Leiche von gutem Ernährungszustande, blasser Hautfarbe; wenig Todtenflecke. Fettpolster mässig. Muskulatur gut, etwas blass.

Bei Eröffnung der Bauchhöhle liegt der fast 2 mannskopfgrosse Uterus, bis zu den Rippenbogen beiderseits reichend, vor. Bei Betastung desselben ergiebt sich eine Frucht in demselben in 2. Querlage (Rücken vorn); die Gebärmutterwandungen liegen der Frucht dicht an. Scheide weit, etwas geröthet. Muttermund fast Fünfmarkstückgross, mit unregelmässigem Rande; an der Hinterwand der Cervix hängen Blutklumpen, ebenso liegen einige in der Scheide.

Beim Hineinsehen in den Cervixcanal von der Scheide aus sieht man ein Stück Placenta, die vorwiegend an der hinteren und linken Wand zu sitzen scheint.

Der Uterus wird mit sämmtlichen Beckenorganen im Zusammenhang herausgenommen und uneröffnet in Formol gelegt.

Indem die im Ganzen herausgenommenen Beckenorgane sofort in Formol eingelegt wurden, gelang es, die Formveränderungen, welche die Gebärmutter durch die Lagerung der kindlichen Theile und den Sitz des Mutterkuchens erfahren hatte, naturgetreu zu bewahren. Durch die Hystereuryse war der vorher in 2. Schädellage vorgelagerte Kopf des Kindes abgedrängt worden und lag nun links oben im Fundus, wo er sich aussen deutlich durch eine sich vorwölbende Kalotte von entsprechender Grösse und Resistenz kundgab. Der Steiss bewirkte rechts im Fundus eine ovale Vorwölbung der Gebärmutterwand; der Rücken lag mit dem Lendentheil der rechten Uteruswand an, der obere Theil des Rückens sowie der Hals lagen nach vorn frei in die Eihöhle hinein.

Im linken unteren Drittel des Uterus zeigte sich eine etwa strausseneigrosse Vorwölbung, in deren Bereich sich auch eine stärkere Gefässfüllung auf der Serosa kundgab. Hier wurde der Sitz der Placenta vermuthet.

Als nach etwa 8 Tagen die Gebärmutter durch einen in der Mittellinie geführten Sagittalschnitt vorn eröffnet wurde, stellte sich heraus, dass die schon von aussen nicht nur fühl-, sondern sichtbare Lage des Kindes sowie der Sitz der Placenta richtige Deutung erfahren hatten. Nach Herausnahme des Kindes, einer ausgetragenen männlichen Frucht, konnte man sich leicht aus den Eindrücken, welche die kindlichen Theile an der Innenwand des Uterus hinterlassen hatten, die Lage vergegenwärtigen; selbst weichere Theile, wie das linke Ohr, 3 Extremitäten und ein Stück der Nabelschnur hatten sich plastisch abgedrückt.

Der ganze rechts von der Mittellinie gelegene Theil der Gebärmutterhöhle, wo der Steiss und der grösste Theil des kindlichen Rückens gelegen hatten, ist frei von Placenta; nur der rechte Rand der letzteren überragt die Mittellinie nach rechts und zwar an der vorderen und hinteren Wand des Cavum uteri um 2 Querfinger; im Halscanal dagegen nur an der hinteren Wand. Dafür ist auf der linken Seite bis zur Höhe des Eierstocks der ganze Fundus frei von Placenta (hier lag der Kopf des Kindes).

Die Placenta sitzt also zum grössten Theil links, unterhalb des linken Eierstocks beginnend, an der vorderen und hinteren Wand mit ihren verdünnten seitlichen Rändern die Mittellinie nur wenig überschreitend und nach unten in den Halscanal sich fortsetzend bis auf eine Entfernung von 3 cm vom hinteren Scheidengewölbe.

Im Gegensatz zu den Placenten der beiden ersten Präparate ist dieser Mutterkuchen von normaler Grösse und Form; die Nabelschnur sitzt ziemlich genau in der Mitte. Der centrale Bezirk der Placenta ist im Vergleich zu den dünner werdenden und über die Gebärmutterinnenfläche membranartig sich ausbreitenden peripheren Theilen verhältnissmässig dick und kräftig ausgebildet. Nur dieser Bezirk der Placenta ist es denn auch, der die Uteruswand nach aussen vorwölbt und auf ihr jene oben beschriebene straussneigrosse Vorbucklung erzeugt.

Nur eine einzige Stelle der Peripherie zeigt dieselbe, ja sogar noch eine bedeutendere Dicke als der Mittelpunkt und hängt auch in ununterbrochener directer Schicht mit letzterem zusammen, das ist der am tiefsten gelegene Theil der Placenta.

Der Halscanal ist noch in einer Längsausdehnung von 6 cm erhalten und in ihn ragt dieser besonders dicke Placentalappen als zungenförmigns Gebilde 3 cm tief hinein (s. Fig. 8). Entsprechend

Figur 8.

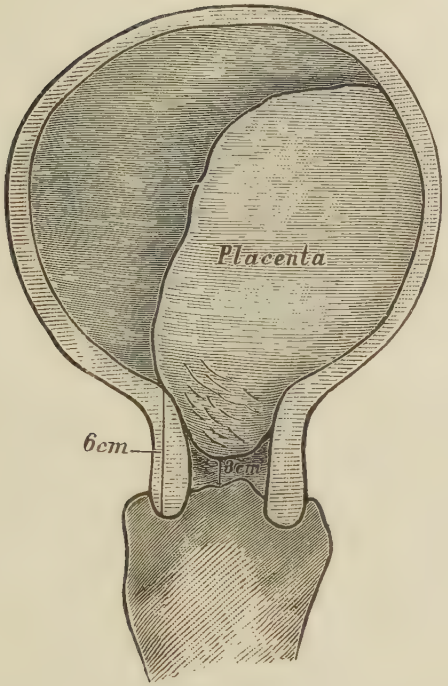

Hinterwand des Uterus (schematischer Frontalschnitt).

dem Sitz des Haupttheils der Placenta haftet auch dieser Zipfel der hinteren und linken seitlichen Cervixwand an, während er deren rechte Seite ganz und die Vorderfläche grossentheils frei lässt (eben die Stelle, wo die Kornzange zum Zerreissen der Eihäute eingeführt wurde).

Links seitlich lässt sich zwar der vorliegende Lappen ohne Schwierigkeit von der Wand abschälen, mit der hinteren Cervixwand jedoch besteht eine so innige Verwachsung, dass eine Lösung ohne gänzliche Zerstörung des Präparates unmöglich erscheint. Die Dicke der Placenta beträgt an dieser Stelle trotz der mit der Härtung naturgemäss verbundenen Schrumpfung 3 cm, während ihr Durchmesser an der dicksten Stelle im Centrum, welche die äusserlich sichtbare Vorbuckelung verursacht hatte, nur 2 cm beträgt.

Die am weitesten nach abwärts reichende Stelle befindet sich auf der hinteren Wand und ist blos 3 cm vom hinteren Scheidengewölbe entfernt. Die Cotyledo praevia ist so mächtig entwickelt,

dass sie über ihre Insertionsbasis 1,5 cm überhängt, demgemäss der untere Rand des Cotyledo nur 1,5 cm vom hinteren Scheidengewölbe entfernt ist.

Für uns kommt natürlich allein die Insertionsstelle auf der Schleimhaut in Betracht. Da der noch erhaltene Halscanal noch eine Länge von 6 cm besitzt, so sind folglich seine oberen 3 cm, d. h. gerade die Hälfte der noch erhaltenen Cervix, mit Placenta bedeckt.

Will man wieder einen Vergleich zur besseren Veranschaulichung zu Hülfe ziehen, so kann man hier die Placenta mit einer ziemlich gleichmässig rundlichen Schale oder Muschel vergleichen, deren Ausgussmündung nach unten zu und zwar in den Halscanal hinein zu liegen käme. Dieser schnabelartige Fortsatz würde also durch die Cotyledo praevia vorgestellt.

Wir haben es also hier unzweifelhaft ebenfalls mit einem cervicalen Sitz der Placenta zu thun und zwar ist der der hinteren Cervixwand aufsitzende Placentarlappen, ebenso wie der an der ganzen Hinterfläche des Corpus anhaftende Theil, sehr mächtig entwickelt und sehr fest mit der Wand verwachsen gegenüber den seitlichen peripheren Theilen.

Zusammenfassendes.

Die beiden Fälle Pl. und Br., beide aus der hiesigen Universitätsfrauenklinik stammend, haben insofern ein hohes Interesse, als sie sogenannte „Cervicalplacenten“ sind, d. h. solche Placenten, die mit ihrem unteren Rand auf Cervixschleimhaut festsitzen[1]).

Anatomisch ist erst ein Fall der Art in der Literatur bekannt (v. Weiss, Centralblatt f. Gynäk. 1897. S. 64)1. Derselbe hat grosse Aehnlichkeit mit meinen beiden Fällen: Auch dort handelt es sich um eine Multipara, auch dort um ein Hinabreichen des seitlichen Zipfels der Plac. praevia lateralis bis dicht oberhalb des äusseren Muttermundes, sowie um eine innige Verwachsung dieses untersten Placentarzipfels mit der Schleimhaut des Halskanals und der einen Muttermundslippe.

Der zweite aus der Literatur bekannt gewordene Fall stammt aus der hiesigen Univ.-Frauenklinik. Er wurde untersucht und

---

1) Auch im 3. Fall (M.) liegt eine Cervicalplacenta vor; doch ist dieselbe, wie unten ausgeführt werden wird, erst secundär zu Stande gekommen.

veröffentlicht von A. Keilmann (Centralblatt f. Gynäkol. 1897. S. 857).

Hier ist die Diagnose des Placentarsitzes nicht mit dem Gesichtssinn, sondern lediglich mit Hülfe des Tastsinns gestellt worden und zwar intra vitam an einer Frischentbundenen. Mit dem tastenden Finger wurde der Sitz der Placenta verfolgt und „auf den untersten 3 cm der vorderen Cervixwand bis zum untersten Rand der vorderen Lippe in einer Breite von 2 bis 3 cm“ festgestellt.

Ich bin also im Stande, zu den 2 bestimmt erwiesenen Fällen von Cervicalplacenta 2 weitere hinzuzufügen, und es liegt die Frage nahe, zumal da beide Präparate aus dem letzten Jahr und aus derselben Klinik stammen, ob wirklich der cervicale Sitz des Mutterkuchens bei Placenta praevia etwas so überaus seltenes ist, wie es bisher immer noch angenommen wird? Man könnte ja versucht sein, diese vermeintliche Seltenheit rein auf äussere Umstände zurückzuführen, blos etwa auf die seltene Gelegenheit, solche anatomischen Präparate zu erlangen.

Andererseits wird man aber auch die keineswegs zu unterschätzenden Schwierigkeiten in Anschlag bringen müssen, welchen die klinische Deutung solcher Befunde begegnet. Denn es ist doch zu berücksichtigen, dass von der Eröffnungsperiode an die Grenzen der einzelnen Theile (besonders auch die Contouren des äusseren Muttermundes) immer mehr verwischt („verstrichen“) werden. Uebrigens kann es kaum Wunder nehmen, wenn jene an Zahl so spärlichen, überdies erst seit Kurzem bekannt gewordenen Fälle von Placenta cervicalis noch keine allgemeine Würdigung erfahren haben, so lange die Möglichkeit ihres Vorkommens von so erfahrenen Geburtshelfern, wie Ahlfeld u. A., noch immer angezweifelt wird.

Im Hinblick darauf, dass sich unter meinen 3 Präparaten 2 Cervicalplacenten befinden, könnte man sogar daran denken, ob nicht bis zu einem gewissen Grade eine gesetzmässige Beziehung bestehe zwischen Placenta praevia und der Cervix.

Küstner nimmt auf Grund seiner Untersuchungen an, dass mit jeder neuen Schwangerschaft die Cervixschleimhaut, welche seiner Meinung nach in der letzten Hälfte der Gravidität mit ihrem obersten Theil in den eibergenden Raum einbezogen wird, im oberen Segment immer mehr von ihren charakteristischen Merkmalen einbüsse, dass sie allmälig der Corpusschleimhaut ähnlicher

und so immer fähiger werde, „deciduale Functionen“ zu übernehmen.

Schliesst man sich dieser Ansicht an, so wird man nicht umhin können, zuzugestehen, dass wenigstens für die zweite und die folgenden Schwangerschaften die Möglichkeit einer primären cervicalen Placentaranlage gegeben sei.

Es sei mir nun erlaubt, auf verschiedene Punkte noch etwas näher einzugehen.

Weit davon entfernt, ein verallgemeinerndes Urtheil fällen zu wollen, möchte ich nur erwähnen, dass sämmtliche der bis jetzt bekannten und unzweifelhaften Fälle von Cervicalplacenta (die beiden schon veröffentlichten und meine 2 neu hinzukommenden) Placentae praeviae laterales sind und zwar sind sie sämmtlich als ganz besonders fest an der Schleimhaut haftend beschrieben; auch ist jedesmal mit besonderem Nachdruck hervorgehoben, dass gerade der in Frage kommende vorliegende Theil diese ungemein festen Verwachsungen mit der Schleimhaut ebenfalls zeigt, so dass es ausgeschlossen erscheint, eine secundäre Verwachsung in diesen Fällen annehmen zu können. Vielmehr kann es sich in sämmtlichen Fällen nur um eine primäre Insertion handeln.

Wenn ein Stück Mutterkuchen am Ende der Schwangerschaft an einer Seite der Uterusinnenfläche festsitzt und zugleich praevius ist, d. h. den Durchtritt bezw. Austritt behindernd, so kann dasselbe nur in dem noch erhaltenen Theile des Halskanales festgewachsen sein und dass letzterer mit Cervixschleimhaut, wenn auch umgewandelter, ausgekleidet ist, dürfte wohl Niemand bezweifeln.

Weniger leicht zu ersehen ist, warum sämmtliche der bis jetzt bekannten Plac. praev. laterales primär inserirt sind, bezw. wie die Eieinbettung im Cervixkanal stattfinden konnte. Die folgenden Ausführungen werden vielleicht zur Klarstellung dieser Verhältnisse beitragen können.

Placentae praev. totales primär-cervicaler Insertion sind bis jetzt noch nicht bekannt; die Möglichkeit ihres Entstehens ist jedoch nach den herrschenden Anschauungen denkbar. Eine secundäre Anlagerung an die Cervixschleimhaut, deren oberer Theil, wie wir angenommen haben, gegen Ende der Schwangerschaft bereits die untere Calotte des eibergenden Raumes darstellt, muss man jedoch deshalb vermuthen, weil auch Plac. praev. totales bluten. Eine Blutung erfolgt aber nur, wenn sich Placentargewebe löst.

Man hat sich dieses secundäre Festwachsen der Placenta an der Cervixschleimhaut so zu denken, dass nach Entfaltung des obersten Cervixabschnittes (gleichsam eine Entropionirung der Cervix-Schleimhaut ins Cavum uteri hinein!) der unterste Pol des Mutterkuchens, der bislang über dem inneren Muttermund gelegen hatte, nunmehr mit Cervixschleimhaut in unmittelbare Berührung kommt und lose mit ihr verwächst. Bei weiterer Entfaltung des Halskanales wird sich die Verklebungsstelle lösen und es blutet; dann wird eine neue Verwachsung entstehen, nur etwas tiefer, bis auch diese so gezerrt und schliesslich losgelöst wird, dass es von Neuem zu Blutungen kommt.

Es besteht hier gerade der umgekehrte Vorgang, wie bei den primären Plac. praev. laterales. Während diese sich mehr und mehr aus dem Bereiche des Durchtrittskanales entfernen, werden die Totales fortgesetzt tiefer in den Halskanal hineingedrängt und mit dessen Schleimhaut in nahe Berührung und zu oberflächlicher Verwachsung gebracht.

Also auch die Plac. praeviae totales sind Cervicalplacenten im weitesten Sinne; wenn sie auch Anfangs auf Corpusschleimhaut sitzen, gelangen sie im Laufe der Entwickelung (secundär) doch auf Cervixschleimhaut.

Die Entstehung einer primären Placentaranlage auf Cervixschleimhaut, d. i. die unmittelbare Eieinpflanzung in der Schleimhaut des Halskanales kann, wie ich glaube, möglich nur gedacht werden bei Multiparis. Hier ist, wie oben erwähnt, die Schleimhaut des Halskanals bereits der des Körpers ähnlicher geworden, wenigstens in ihrem obersten Bezirke; hier kann ein gewisser Grad von Klaffen des inneren Muttermundes eher angenommen werden, als bei einer I. Gravida, als letzte Erinnerung an die „Entropionirung" der Cervixschleimhaut bei der Bildung des unteren Uterin-Segmentes.

Ohne mich länger hier verweilen zu wollen, möchte ich nur der Vermuthung Raum geben, ob für diese Zustände nicht der frühe Eintritt einer neuen Schwangerschaft nach einem kurzen Wochenbett ätiologisch ins Gewicht fällt? Es könnte sich hier um einen Zeitpunkt handeln, wo eine vollständige Rückbildung des Halscanals zu seiner ursprünglichen Form und Grösse noch nicht stattgefunden hat, folglich die Bedingungen für eine primäre Eiansiedlung auf Cervixschleimhaut ganz besonders günstige sind.

Wie bei virginellem, also gleichsam fest zugepresstem und

mit zähem, glasigem Schleim bedecktem Cervixcanal ein Placentarlappen primär, also bei der Eianlage, in den Halscanal hineingelangen soll, ist nicht wohl ersichtlich. Eine Placenta praevia lateralis wird wohl bei einer I. Grav. in der Regel nich vorkommen. Der Annahme der Entstehung einer Placenta prav. totalis bei einer I. Gravida steht dagegen nichts im Wege, da die Totalis, wie oben erwähnt, anfänglich auf Corpusschleimhaut sitzt, um erst secundär (in der zweiten Hälfte der Schwangerschaft) eine cervicale Haftfläche zu erhalten.

Ich fasse meine Ausführungen zusammen in der Aufstellung der Behauptung, dass jede Placenta praevia eine Placenta cervicalis im weitesten Sinne ist.

Es braucht aber andererseits nicht jede Placenta cervicalis„ praevia“ zu sein und diese Verhältnisse sind vielleicht häufiger als man denkt, da sie weder erkannt werden können noch Erscheinungen machen. Nehmen wir an, dass der unterste Rand einer primären Eianlage an einer Seite mit einem schmalen Saum auf Cervixschleimhaut zu liegen kommt — ein solches Gebilde ist eine (primäre) Placenta cervicalis lateralis —, so wird diese Placenta von der zweiten Hälfte der Schwangerschaft an sich immer mehr nach oben verziehen, schliesslich mit dem zeitweiligen inneren Muttermund abschneiden (sie wird für kurze Zeit eine sog. Plac. praev. marginalis) und dann unter Umständen auch noch von diesem eine gewisse Entfernung einnehmen, also vollständig aus dem Bereich des Halscanals gerückt sein und doch auf Schleimhaut desselben sitzen.

Zum Schluss möchte ich noch mit einigen Worten auf die Nomenclatur eingehen. Bekanntlich unterscheidet man 3 Arten von Plac. praevia: Ueberdeckt der Mutterkuchen das Orific. intern. in ganzer Ausdehnung, so dass der Finger — auch bei vollständig eröffnetem Muttermund — keinen Rand der Placenta fühlen kann, so spricht man von Plac. praevia totalis. Kann man einen Seitenrand erreichen, bezw. mit dem Finger neben demselben vorbeigelangen, von Placenta praevia lateralis, einerlei ob die Placenta der Cervixwand an einer Seite fest aufsitzt oder ob sie in den Halskanal lose hinabhängt, oder schliesslich ob sie, ohne in den Halskanal zu gelangen, den inneren Muttermund an einer Seite überlagert. Man sieht, es sind eine ganze Anzahl topographisch-anatomisch scharf geschiedener Formen in dem einen Begriffe „lateralis“ vereint. Die zuletzt erwähnte Art der „lateralis“ z. B., die gar nicht in den Halskanal zu liegen kommt, kann vor wenigen Stun-

den (bei geringerer Eröffnung des Muttermunds) noch eine „totalis“ gewesen sein, also ursprünglich der Corpusschleimhaut angehört haben, aber ebenso auch sich von der Cervixschleimhaut losgelöst haben und nun über dem fast eröffneten Muttermund lagern. So kann derselbe klinische Befund zwei ganz verschiedene anatomische Grundlagen haben. Da das Organ stets nur gefühlt, nie gesehen wird in seiner topographischen Lage und auch nur in Ausnahmefällen auf den Sektionstisch gelangt, so ist es nicht zu verwundern, dass die verschiedenen Formen nicht erkannt bezw. auseinandergehalten werden. Und da dem Arzte weder diagnostisch noch gar therapeutisch mit einer auf wissenschaftlich-anatomischer Grundlage stehenden Nomenklatur viel geholfen wäre, so wäre von der Verwerthung jener Eintheilung für die Zwecke der praktischen Geburtshilfe vorerst wohl noch Abstand zu nehmen, zumal da auch anatomisch noch lange nicht genug Klarheit besteht.

Die dritte Form der Placenta praevia ist die sogenannte Plac. praev. marginalis. „Marginalis“ heisst sie, weil sie mit einem Rand an den Geburtskanal heranreicht, bezw. weil nur ihr Rand vom untersuchenden Finger gefühlt werden kann. Sie ist keine selbstständige Form, sondern nimmt in Bezug auf ihr Verhältniss zur Uterusschleimhaut eine Abhängigkeitsstellung gegenüber den beiden anderen (lateralis und totalis) ein, indem sie entweder aus der lateralis oder aus der totalis entsteht.

Was ihren Namen betrifft, so verdient sie meiner Ansicht nach den Namen Placenta praevia marginalis ganz und gar nicht; sie liegt ja niemals im Wege, ist folglich keine „praevia“. Lediglich ihrer Entwicklung verdankt sie diesen Namen, indem sie das günstige Endstadium einer früheren Placenta praevia lateralis oder totalis darstellt. Die Benennung Placenta praevia marginalis ist folglich keine richtige, sondern nur eine mit klinischem Verständniss zu gebrauchende Bezeichnung. Es genügte vollkommen, wenn man sie als Placenta marginalis kennzeichnete. Dass sie früher einmal „praevia“ war, brauchte, als selbstverständlich, nicht beeinflussend auf die Namengebung zu sein. In Rücksicht auf die sicher recht häufige Verwechselung von marginalis mit marginata wäre es wohl das vortheilhafteste, den Namen ganz zu streichen und nur noch 2 Formen der Plac. praevia anzuerkennen, nämlich die lateralis und die totalis, denn andere Placentae praeviae als diese beiden giebt es eben nicht.

Zum Schluss erfülle ich die angenehme Pflicht, meinem lieben Oheim, Herrn Geh. Medicinalrat Prof. Dr. Ponfick, für die Anregung zu dieser Arbeit und die Ueberlassung der werthvollen Präparate, Herrn Geh. Medicinalrat Prof. Dr. Küstner und Herrn Primärarzt Dr. Asch für die Erlaubniss, die Geburtsgeschichten benutzen zu dürfen, endlich noch Herrn Geh.-Rat Küstner für das an der Arbeit genommene Interesse, sowie für die Winke und Ratschläge bei deren Abfassung meinen wärmsten Dank auszusprechen.

Lebenslauf.

Ich, Gottlieb Wilhelm Ponfick, bin geboren am 1. August 1874 zu Frankfurt a. M. als Sohn des Rechtsanwalts Justizrat Dr. jur. Ponfick und seiner Ehefrau Susanna, geb. Bansa. Meine Schulbildung verdanke ich dem städtischen Gymnasium zu Frankfurt a. M., welches ich im Herbst 1893 mit dem Zeugnis der Reife verliess, um mich dem Studium der Medizin zu widmen. Ich studirte in Freiburg i. B. (Herbst 1893 bis Herbst 1895), in Berlin (W.-S. 1895), in Kiel (S.-S. 1896), München (W.-S. 1896/7) und Breslau (Ostern 1897 bis Ostern 1898). Ich bestand die ärztliche Vorprüfung am 2. November 1895 in Berlin, die ärztliche Staatsprüfung am 25. Juni 1898 und das Tentamen rigorosum am 1. Juli 1898 zu Breslau. Von Herbst 1898 bis Weihnachten 1899 war ich als Volontärassistent am Königl. pathologischen Institut zu Breslau thätig und genügte vom 1. Mai 1899 ab zugleich meiner Dienstpflicht als Einjährig-Freiwilliger- und Unterarzt im Feldartillerie-Regiment v. Peucker (Schlesischen) No. 6. Augenblicklich bin ich an der inneren Abteilung des Hospitals zum heiligen Geist zu Frankfurt a. M. bei Herrn Dr. Cnyrim beschäftigt.

Während meiner Studienzeit besuchte ich die Vorlesungen, Kliniken und Kurse folgender Herren Professoren und Dozenten:

In Freiburg i. B.: Baumann †, Gaupp, Hildebrandt, Keibel, v. Kries, Steinmann, Warburg, Weismann, Wiedersheim.

In Berlin: Behrendt, Klemperer, Lassar, Lewin, Mendel, de Ruyter, Virchow.

In Kiel: Bier, v. Esmarch, Heller, Hoppe-Seyler, Petersen, Quincke, Werth.

In München: Angerer, Buchner, Bumm, Herzog, Moritz, Neumayer, Öller, Posselt, v. Ranke, v. Rotmund, Schech, Stumpf, v. Winckel, v. Ziemssen, Ziegenspeck.

In Breslau: Axenfeld, Czerny, Filehne, Flügge, Kader, Kast, Kaufmann, Keilmann, Küstner, v. Mikulicz, Ponfick, Stern, Uhthoff, Weintraud, Wernicke, Wiener †.

Allen diesen meinen hochverehrten Lehrern sage ich hiermit meinen besten Dank.

Thesen.

1. Jede Placenta praevia ist eine Cervicalplacenta.
2. Ein ursächlicher Zusammenhang zwischen allgemeiner Enteroptose und den Lageveränderungen des Uterus kann trotz nicht seltenen Nebeneinanderbestehens beider Erkrankungen nicht angenommen werden.
3. In der Behandlung der Hysterie nimmt die operative Therapie gynäkologischer Erkrankungen nur ein sehr beschränktes Feld ein.

Druck von L. Schumacher in Berlin.